

BeutiCem – универсал для простой фиксации на основе адгезива

Врач-стоматолог Уве Дидрихс об инновации фирмы Шофу к выставке IDS

Минимальное вмешательство и ориентация на дефект уже давно стали максимумами в стоматологической практике, включая не прямые реставрации. Клинические данные, как короткие или конические формы культи, или тип реставрации сам по себе могут сопровождаться и требованиями к фиксации на основе адгезива. Сам материал для фиксации в таких случаях существенно не влияет на успех или неудачу реставрации. В принципе при этом следует делать различие между полуадгезивной фиксацией, например с использованием стеклоиономерных цементов, и фиксацией на основе адгезива эмаль/дентин. В последней технологии, с одной стороны, используются продукты, которые требуют отдельного кондиционирования поверхностей твердой субстанции зуба, подлежащих покрытию, и поверхностей реставрации, подлежащих фиксации на основе адгезива, или, с другой стороны, материалов для адгезивной самофиксации. К выставке IDS2013 фирма Shofu Dental представляет продукт высокой эффективности BeautiCem SA нового поколения адгезивной самофиксации.

BeutiCem SA – материал для адгезивной самофиксации универсального применения на основе UDMA(уретандиметакрилата)-композиата, который к тому же способен накапливать и выделять фтор благодаря запатентованному фирмой Shofu нанесенному слою наполнителей S-PRG (первичная поверхностная реакция стеклоиономера). Он применим со всеми материалами для не прямых реставраций и для типов реставраций, подлежащих фиксации на основе адгезива, и предлагается на немецком рынке в двух цветовых вариантах, прозрачный («clear») и цвет дентина («ivory/слоновая кость»). За счет добавления фосфоновой кислоты и специальных карбоновых кислот, а также 2-НЭМА/гидроксиэтиленметакрилата отпадает отдельное кондиционирование твердой субстанции зуба. От отдельного кондиционирования поверхностей реставрации, подлежащих фиксации на основе адгезива, также можно отказаться, лишь при реконструкциях из силикатных керамик рекомендуется силанизация,

например, с помощью Porcelain Primer фирмы Shofu Dental.

Максимально упрощенное применение при этих технически тонких рабочих этапах распространяется и на работу с BeautiCem SA. Так, материал для фиксации предлагается в шприцах с двойной камерой с насадками с автоматическим смешиванием (илл. 1), что гарантирует стабильное качество при смешивании с правильной дозировкой и без включения воздушных пузырьков. За счет такого возможного прямого нанесения сводится к минимуму время выполнения реставрации и замешивается действительно необходимое количество материала. BeautiCem SA – это материал двойного отверждения. Он полимеризуется светом с длиной волн от 400 до 500 nm в зависимости от полимеризационной лампы в течение 10-20 секунд или химически в течение 5 минут. Удаление излишков может выполняться после очень короткой светополимеризации или после чисто химического отверждения примерно через

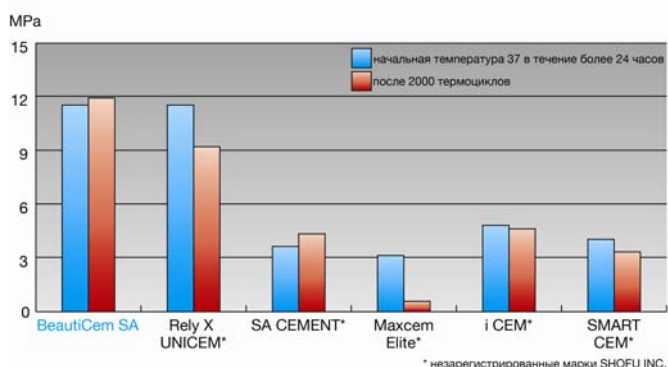
3 минуты в резинообразной консистенции удобным образом, «куском».



(1)
BeautiCem SA в шприце с двойной камерой с насадкой для автоматического смешивания.

Показатели прочности соединения

Удивление вызывает, что подобный продукт «все в одном» как BeautiCem SA обнаруживает превосходные показатели прочности соединения без отдельного этапа кондиционирования. С учетом показаний к применению материала достигается особенно значительная прочность соединения с дентином даже с показателем 12 МПа по сравнению с аналогичными разработанными системами фиксации (илл.2).



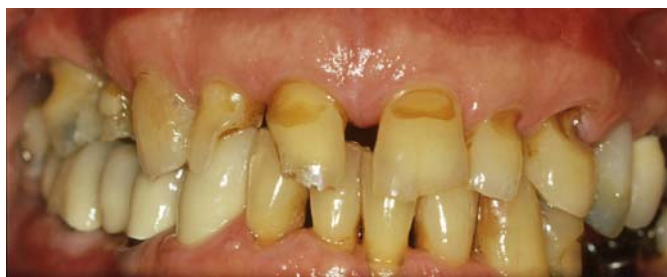(2)
Прочность соединения с дентином, результат испытаний после хранения в воде и термоциклов (внутренние данные фирмы Shofu).

Еще более высокие показатели материал обнаруживает при соединении с реставрационными материалами. Так,

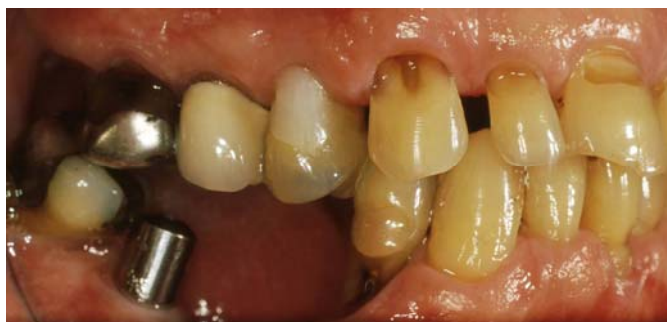после 24 часов хранения в воде и 2000 термоциклов были выявлены показатели прочности соединения: 25 МПа со сплавами, не содержащими драгметаллов, 19 МПа с керамиками на основе силиката и оксидными керамиками и примерно 12 МПа со сплавами, содержащими драгметаллы. В целом, в материале сочетаются очень простое применение и физические данные, абсолютно отвечающие клиническим требованиям.

Клиническое применение

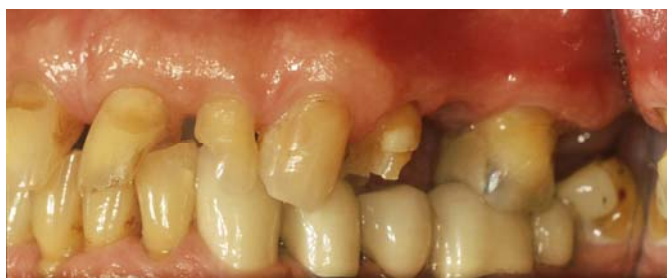На основе сложного ортопедического случая будет представлено клиническое применение. Пациент обратился в мою практику по поводу утраченной пломбы фронтального зуба 12. Исходная ситуация у 67-летнего пациента характеризовалась двусторонней потерей опорной зоны с вторичным глубоким прикусом при отсутствии горизонтального и вертикального соотношения. В результате повреждена твердая субстанция зуба, особенно во фронтальной зоне верхней челюсти (илл. 3 а-с). После клинического и рентгенологического обследования, а также клинического и небольшого инструментального анализа функций изготавливается восковая модель и составляется план лечения, в который может быть включен и «спящий уже 20 лет» имплантат Branemark на зубе 36. Далее следует предварительное лечение функции в течение 10 недель с помощью накладной шины верхней челюсти, которая изготавливается с учетом терапевтического соотношения челюстей.



(3 a)



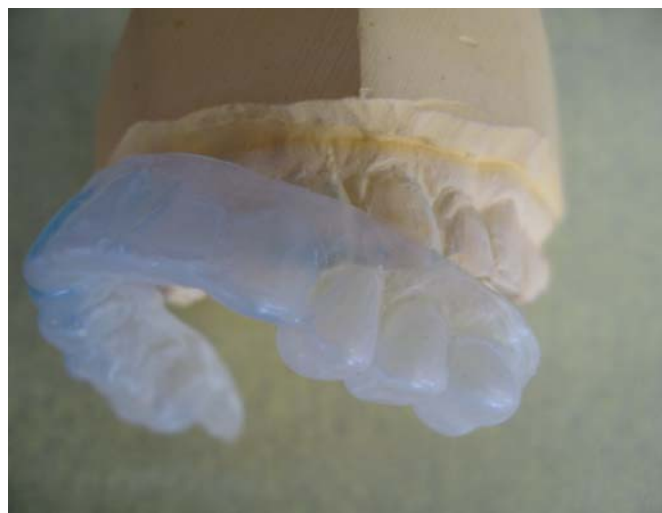(3 b)



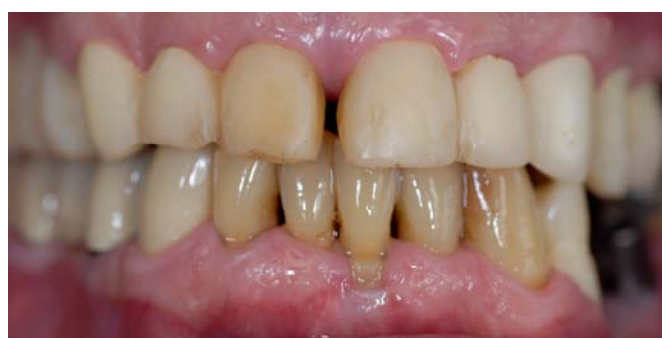(3 c)

Исходная ситуация: утраченные горизонтальный и вертикальный размеры, а) фронтально, б) с левой стороны (снимок с зеркалом) и с) с правой стороны (снимок с зеркалом).

Для временного протезирования, логично предпринимаемого с испытанным соотношением челюстей, изготавливается дублирующая модель восковой модели, а затем полиэтиленовая пленка в качестве временной формы (илл. 4 а и б).



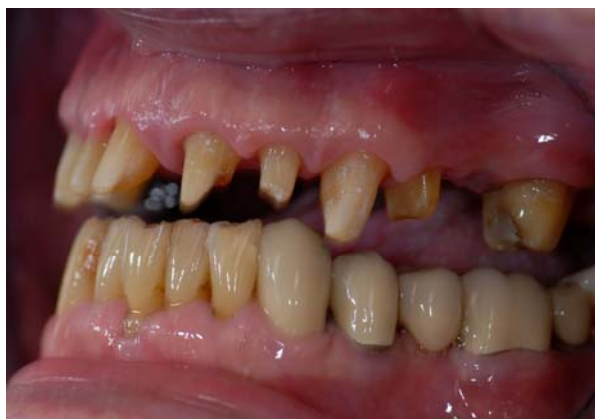(4 a)



(4 b)

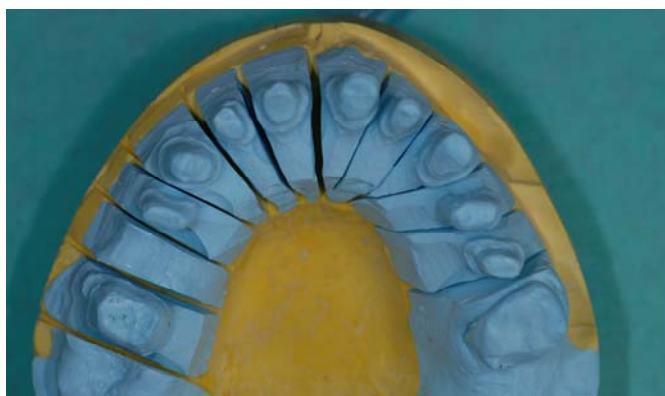
Пленка глубокой вытяжки с дубликата восковой модели (а) и временный протез в терапевтическом соотношении челюстей (б).

Эта пленка глубокой вытяжки на фазе препарирования может идеально использоваться как предварительный слепок последующей реставрации для контроля необходимого снятия субстанции, поскольку в челюсти со стертостями часто отсутствует ориентир необходимого объема окклюзионной или инцизиальной редукции. После завершения препарирования (илл. 5) следует слепок и временный протез.

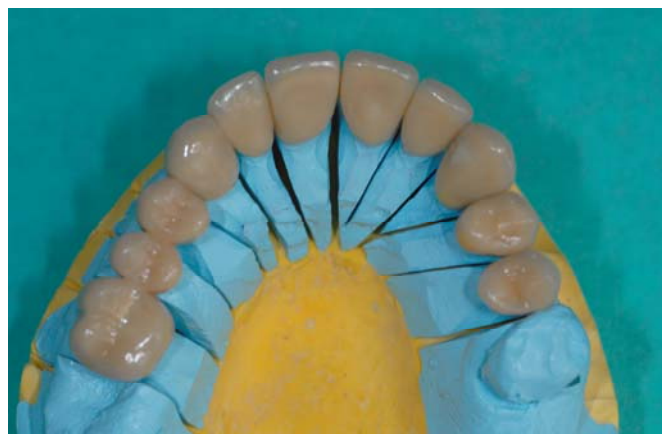

(5)
Законченное препарирование перед подготовкой к слепку (снимок с зеркалом)

Чтобы без необходимости не расширять многообразие сплавов в полости рта пациента (сохранившийся металлокерамический мостовидный протез с неизвестным сплавом в правой стороне нижней челюсти, имплантат 036), изготавливаются облицованные реставрации из диоксида циркония. Решение принимается тем легче, т.к. в случае 8 отдельных коронок и двух мостовидных протезов из трех элементов можно протезировать только при хорошо научно обоснованных показаниях. После отдельной примерки каркаса и генеральной примерки могут быть установлены готовые реставрации (илл. 6 и 7).

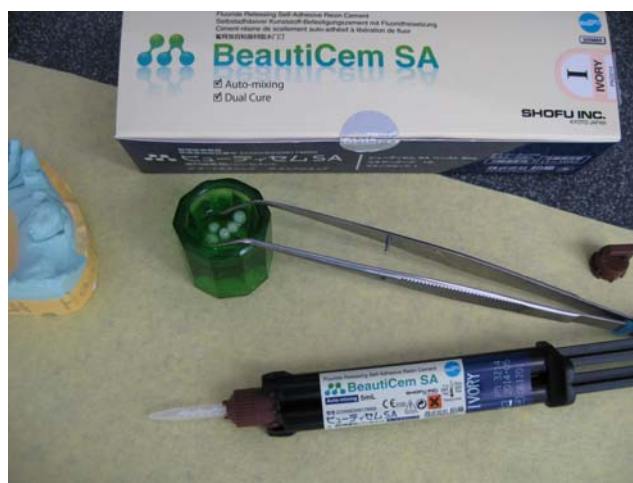

(6)
Разборная модель верхней челюсти.



(7)
Облицованная реставрация из диоксида циркония на модели верхней челюсти.

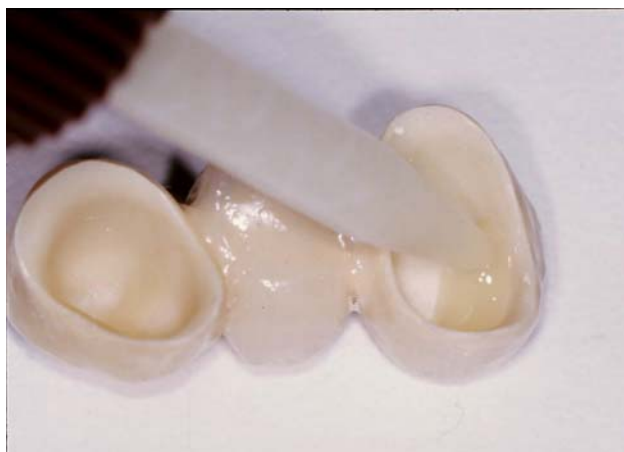Внутренние стороны каркаса после последней примерки осторожно обрабатываются в пескоструйном аппарате порошком оксида алюминия (размер частиц 50-100 μm , 0.2-0.3 МПа) и чистятся пеллетой, пропитанной спиртом или ацетоном, при применении BeautiCem SA (илл. 8)



(8)
BeautiCem SA ivory/слоновая кость, подготовленный к установке реставрации.

не требуется отдельное кондиционирование. В полости рта выполняется относительная просушка с помощью ватных валиков и/или подушечек, а также чистка препарированных поверхностей зубов пеллетой, пропитанной спиртом. При использовании композита для фиксации BeautiCem SA со свойством

самоадгезии не требуются дальнейшие этапы по кондиционированию отшлифованной твердой субстанции зуба. После сушки препарированных культей легким потоком воздуха с помощью канюли Automix непосредственно на реставрацию наносится BeautiCem SA. (илл.9) Коронки и мостовидные протезы могут быть затем установлены на опорные зубы в нужную позицию при умеренном давлении. При этом проявляются превосходные свойства текучести: при легком надавливании материал растекается, образуя минимальную толщину пленки до 11,5 μm , но, с другой стороны, находится в состоянии без нагрузки и не стекает в труднодоступные места при удалении излишков.



(9)
Прямое нанесение BeautiCem SA в реставрацию.

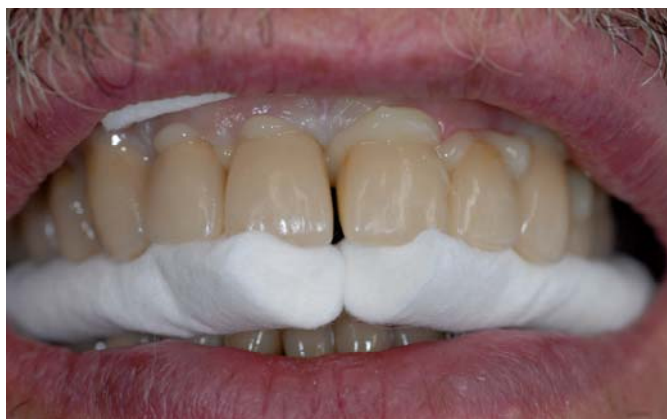Установленные реставрации могут быть теперь зафиксированы в течение 5 минут вручную или путем прикуса на ватный валик. (илл. 10) За это время BeautiCem SA стабильно затвердевает химически. Удалять излишки композита рекомендуется, однако, несколько раньше, до полного отверждения, в период резинообразной консистенции. Это состояние возникает через три с половиной минуты химического отверждения или примерно через 2 секунды светополимеризации. Теперь излишки

могут быть без труда «куском» удалены зондом или скейлером из интердентальных промежутков и доступных краевых зон (илл.11). Особенно при раннем удалении излишков после короткой светополимеризации реставрации должны быть далее надежно зафиксированы. О хороших рабочих свойствах BeautiCem SA свидетельствует также отсутствие раздражения в зоне десен сразу после установки. (илл.12 и 13)

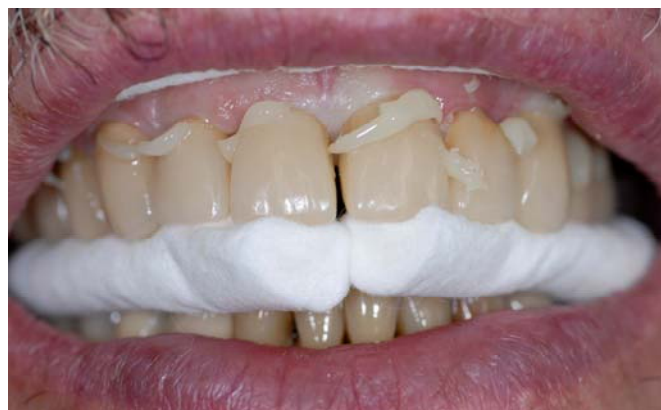Обсуждение

Все указанные преимущества при применении говорят в пользу систем для фиксации на основе самоадгезии. И рынок явно склоняется в последние годы в этом направлении.

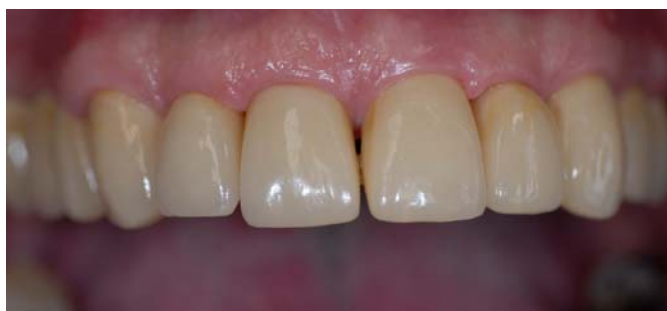Тем не менее, научные данные, которые касаются только уже давно имеющих на рынке композитов для фиксации «все в одном флаконе» первого поколения, не являются убедительными. Так, Vrochari et al. [6] сообщает об очень низкой степени полимеризации, которая составляет при чисто химическом отверждении от 10 до 25%, а при режиме двойного отверждения от 26 до 42%. Это может на длительный период воздействовать на прочность соединения, а несвязанные кислоты и мономеры предположительно могут влиять на здоровье пульпы. Другие исследования свидетельствуют об очень малой деминерализации и проникновении в дентин [2,5], чем могло быть объяснено снижение прочности соединения с твердой субстанцией зуба после стимулированного длительного старения [1]. Таким образом, различные авторы приходят к выводу, что системы фиксации на основе самоадгезии, имевшиеся к моменту их исследований, могут представлять собой альтернативу лишь полуадгезивной фиксации, но не классическим «адгезивным цементом» с отдельными этапами кондиционирования.



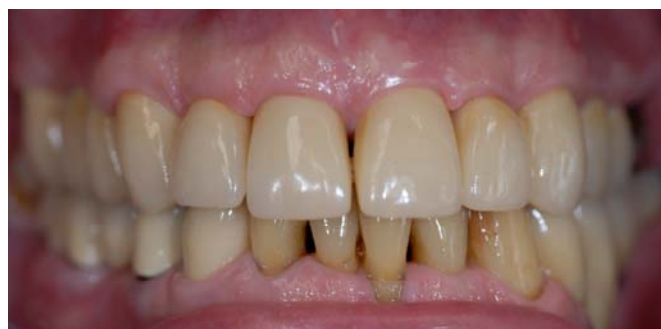(10)
Установленная и зафиксированная реставрация с излишками композита.



(11)
Удобное удаление излишков в резинообразной консистенции.



(12)
Реставрация верхней челюсти сразу после установки.



(13)
Завершающая ситуация в максимальной интеркуспидации с фронтальной стороны.

Ситуация с данными по BeautiCem SA является еще не окончательной, поскольку в немецких и международных университетах еще не завершены долгосрочные исследования. Имеющиеся на сегодня результаты свидетельствуют, однако, особенно в соединении с дентином, о чрезвычайно высоких начальных показателях прочности соединения, что говорит о хороших перспективах.

Относительно строгих показаний к фиксации на основе адгезива (вениры, клееные мостовидные протезы, инлеи на основе адгезива) я бы воздержался от рекомендаций и вернулся лучше к надежным классическим системам фиксации на основе адгезива, как например, ResiCem [3,4] фирмы Shofu Dental.

Уве Дидрихс, FL 9490 Вадуц

Первая публикация:

"DZW/Стоматологический еженедельник", выпуск 10/2013 стр. 36-37